ТОЛСТОИГОЛЬНАЯ БИОПСИЯ В ДИАГНОСТИКЕ АНАПЛАСТИЧЕСКОЙ КАРЦИНОМЫ ЩИТОВИДНОЙ ЖЕЛЕЗЫ И ДРУГИХ АГРЕССИВНЫХ ФОРМ ОПУХОЛЕЙ ГОЛОВЫ И ШЕИ

© Н.И. Тимофеева[1]*, Р.А. Черников[1], И.В. Слепцов[1], С.Л. Воробьев[2], А.А. Семенов[1], А.Г. Куляш[1], М.Ю. Амелин[1]

[1]Федеральное государственное бюджетное образовательное учреждение высшего образования «Санкт-Петербургский государственный университет», Санкт-Петербург, Россия
[2]Национальный центр клинической морфологической диагностики, Санкт-Петербург, Россия

ОБОСНОВАНИЕ. Агрессивные новообразования органов головы и шеи остаются значимой медико-социальной проблемой из-за трудностей ранней верификации диагноза и подбора молекулярно-персонифицированной терапии. Ключевым является максимально быстрая и точная морфологическая диагностика (гистология, иммуногистохимия, молекулярно-генетические тесты). Тонкоигольная аспирационная биопсия часто недостаточна для решения этих задач, особенно при крупноразмерных и быстро растущих опухолях, а также после лучевой терапии, когда выраженный фиброз снижает информативность цитологии. Альтернативой инцизионной биопсии, сопряженной с анестезиологическими рисками у пациентов с массивными опухолевыми конгломератами шеи, является толстоигольная биопсия, позволяющая получить репрезентативные столбики ткани для полноценного гистологического, иммуногистохимического и молекулярно-генетического исследования в сжатые сроки.

ЦЕЛЬ. Оценить информативность, клиническую значимость и безопасность толстоигольной биопсии в диагностике анапластической карциномы щитовидной железы, лимфопролиферативных и других агрессивных опухолей шеи, включая возможность выполнения валидных гистологических, иммуногистохимических и молекулярно-генетических исследований на полученном материале и влияние результатов на выбор начальной терапевтической тактики.

МАТЕРИАЛЫ И МЕТОДЫ. В период 2017–2025 гг. в КВМТ им. Н.И. Пирогова СПБГУ всего выполнена 131 толстоигольная биопсия пациентам с анапластической карциномой щитовидной железы, лимфопролиферативными заболеваниями и другими агрессивными опухолями. Подробно описана методика толстоигольной биопсии образований шеи.

РЕЗУЛЬТАТЫ. Среди всех пациентов, кому выполнена толстоигольная биопсия, на основании гистологического и иммуногистохимического методов исследования диагноз «Анапластическая карцинома» установлен 79 пациентам (60,3%), «лимфома» — 22 пациентам (16,8%), другие опухоли и неопухолевые заболевания — 30 пациентам (22,9%). По данным генетических исследований, мутация BRAFV600E выявлена у 27 пациентов с анапластической карциномой, выявлена одна мутация в кодоне 61 NRAS по типу Q61K (181C>A); один случай мутации — в гене NTRK3 (ex15).

ЗАКЛЮЧЕНИЕ. Толстоигольная биопсия опухолей щитовидной железы, шеи и лимфоузлов шеи является простым, минимально инвазивным и эффективным вмешательством, обладающим высокой информативностью и диагностическим значением. Преимуществом этого метода является возможность получения достаточного материала для исследования структурных и клеточных характеристик опухоли, проведения валидных иммуногистохимических и молекулярно-генетических исследований.

КЛЮЧЕВЫЕ СЛОВА: толстоигольная биопсия; анапластическая карцинома щитовидной железы; опухоли головы и шеи.

CORE NEEDLE BIOPSY IN THE DIAGNOSIS OF ANAPLASTIC THYROID CARCINOMA AND OTHER AGGRESSIVE FORMS OF HEAD AND NECK TUMOURS

© Natalia I. Timofeeva[1]*, Roman A. Chernikov[1], Ilia V. Sleptsov[1], Sergey L. Vorobjev[2], Arseny A. Semenov[1], Alexey G. Kulyash[1], Michail U. Amelin[1]

[1]Saint-Petersburg State University, Saint-Petersburg, Russia
[2]National Centre for Clinical Morphological Diagnostics, Saint-Petersburg, Russia

BACKGROUND: The most aggressive head and neck malignant tumours are still a great medical and social problem due to the known difficulties both at the diagnostic stage and in the choice of molecular-personalized treatment strategy. The most rapid and accurate morphological (histological, immunohistochemical, molecular genetic) diagnosis is of fundamental importance. Fine-needle aspiration biopsy is often insufficient for these tasks, particularly in large, rapidly growing tumors and after radiotherapy, when pronounced fibrosis reduces the diagnostic yield of cytology. An alternative to incisional biopsy — which carries anesthetic risks in patients with bulky cervical tumor masses — is core needle biopsy, which enables procurement of representative tissue cores for comprehensive histologic, immunohistochemical, and molecular-genetic studies within a short timeframe.

*Автор, ответственный за переписку / Corresponding author.

© Endocrinology Research Centre, 2025
Received: 31.07.2025. Accepted: 22.09.2025.

AIM: To evaluate the diagnostic yield, clinical utility, and safety of core needle biopsy in the workup of anaplastic thyroid carcinoma, lymphoproliferative disorders, and other aggressive neck tumors, including the feasibility of performing valid histologic, immunohistochemical, and molecular-genetic assays on the obtained material and the impact of the results on initial therapeutic decision-making.
MATERIALS AND METHODS: In the period 2017–2025, a total of 131 core needle biopsies were performed at Saint-Petersburg State University for patients with anaplastic thyroid carcinoma, lymphoproliferative diseases and other aggressive tumours. The technique of core needle biopsy of neck tumours is described in detail.
RESULTS: Among all patients who underwent core needle biopsy, on the basis of histological and immunohistochemical methods the diagnosis of anaplastic carcinoma was established in 79 patients (60.3%), lymphoma — in 22 patients (16.8%), other tumours and non-tumours — in 30 patients (22.9%). According to the data of genetic studies, BRAFV600E mutation was detected in 27 patients with anaplastic carcinoma, one mutation in NRAS codon 61 of Q61K type (181C>A); one case of mutation in NTRK3 gene (ex15) was detected.
CONCLUSION: Core needle biopsy of thyroid, neck tumours and neck lymph nodes is a simple, minimally invasive and effective intervention with high informative and diagnostic value. The advantage of this method is the possibility of obtaining sufficient material to study the structural and cellular characteristics of the tumour, to perform valid immunohistochemical and molecular genetic studies.

KEYWORDS: core needle biopsy; anaplastic thyroid carcinoma; head and neck tumours.

ОБОСНОВАНИЕ

Наиболее агрессивные злокачественные опухоли органов головы и шеи по-прежнему являются большой медико-социальной проблемой в связи с известными трудностями как на диагностическом этапе, так и при выборе наиболее эффективной тактики лечения. В случае крупных и быстро растущих опухолей принципиально важным является максимально быстрая и точная морфологическая и клиническая диагностика для подбора оптимального лечения [1]. В настоящее время для диагностики агрессивных опухолей головы и шеи совсем недостаточно лишь тонкоигольной аспирационной биопсии (ТАБ) с последующим цитологическим исследованием, даже в случаях неоплазий щитовидной железы (ЩЖ), дополненной при необходимости смывами на тиреоглобулин, кальцитонин или определение значимых мутаций, в частности мутации в гене BRAF V600E. Необходим достаточный фрагмент опухоли для проведения максимально полного гистологического и иммуногистохимического исследований для верификации опухолевого процесса и выбора лечебной тактики [2, 3, 4]. Ранее традиционным методом считалось выполнение инцизионной биопсии опухолей под общей или местной (реже) анестезией. Надо учитывать, что у большинства пациентов на момент первичной диагностики уже имеется широко распространенный процесс: объемный опухолевый конгломерат на шее, нередко смещающий и сдавливающий трахею и пищевод, или даже инфильтрирующий органы и сосуды шеи, что нередко сопровождается жизнеугрожающим состоянием. Проведение общей анестезии такому пациенту крайне сложно и сопряжено с очень высокими рисками. К тому же процесс подготовки пациента к операции, проведение предоперационных анализов и обследований отнимает много времени, затягивает постановку диагноза и начало лечения. Кроме того, для некоторых пациентов инцизионная биопсия сопряжена с риском инфицирования, травмирования структур нервов или крупных сосудов, формирования относительно больших рубцов, которые могут затруднить в дальнейшем хирургическое лечение [5]. Поэтому альтернативой подобной диагностической операции стала толстоигольная биопсия с получением столбиков опухолевой ткани для последующей морфологической диагностики — гистологического, иммуногистохимического исследований, при необходимости — определения мутационного профиля опухоли. Толстоигольная биопсия также имеет преимущество и над тонкоигольной биопсией в случаях необходимости получения достаточного морфологического материала у пациентов, перенесших лучевую терапию. После нее у пациентов с течением времени обычно развивается выраженный фиброз или гранулематозная реакция, что существенно снижает информативность тонкоигольной биопсии.

Показаниями к проведению толстоигольной биопсии являются быстро растущие опухоли на шее – в щитовидной железе, в лимфатических узлах, опухоли около гортани, в боковых зонах шеи, пара- и ретротрахеальной локализации, в надключичных областях.

Наиболее агрессивной и опасной опухолью с быстрой прогрессией является анапластическая карцинома щитовидной железы (АК ЩЖ). Помимо широкого местного распространения опухоли на шее, на момент первичной диагностики зачастую имеются и отдаленные метастазы. Средняя продолжительность жизни пациентов с АК ЩЖ до относительно недавнего времени составляла 3–5 месяцев. Диагноз устанавливался уже на поздних стадиях, всех пациентов с АК ЩЖ тогда считали довольно однородной группой, а подход к лечению основывался по принципу «от безысходности» и всегда начинался с хирургического этапа, заканчивавшегося зачастую трахеостомией, гастростомией с последующим назначением химиотерапии. Такое лечение часто не только не улучшало качество жизни пациентов, но и не приводило к увеличению ее продолжительности. В последние годы в связи с улучшением качества диагностики и появлением новых методов лечения появился избирательный подход в лечении пациентов с АКЩЖ, поменялся алгоритм этапности лечения таких пациентов. Появился опыт подбора групп пациентов с персонифицированным аргументированным эффективным лечением новыми методами — таргетная терапия, иммунотерапия, лучевая терапия, модулированная по интенсивности.

Усовершенствованный измененный алгоритм этапности лечения у пациентов с АКЩЖ позволил существенно продлить показатели общей выживаемости и качества жизни таких пациентов.

Диагностика у таких пациентов начинается с тонкоигольной биопсии (рис. 1), на основании которой в течение 1–3 часов цитологически устанавливается подозрение на анапластическую карциному, что диктует необходимость ускорения дальнейшей диагностики с целью морфологической верификации диагноза и назначения соответствующего лечения [6, 7]. В связи с чем сразу после ТАБ выполняется толстоигольная биопсия с получением 2–3 столбиков опухолевой ткани (рис. 2) для гистологического (рис. 3) и иммуногистохимического (рис. 4) подтверждения диагноза, молекулярной диагностики с целью уточнения подгруппы пациентов с АКЩЖ. Длительность гистологического исследования обычно составляет 1–2 дня. Еще 1–2 дня уходят на выполнение иммуногистохимического исследований. Молекулярная диагностика начинается с определения мутации BRAFV600E, при наличии которой высоко эффективна таргетная терапия. Определять наличие мутации в опухолевых клетках АК наиболее целесообразно на цитологическом материале, что занимает около 6 часов. Предпочтение следует отдавать традиционным цитологическим мазкам, окрашенным рутинными окрасками по Романовскому или его модификациями при условии наличия не менее 200 клеток на отобранном для генетического исследования стеклопрепарате. Если в цитологическом материале мутация в гене BRAFV600E не выявлена, производится повторное определение этой мутации в гистологическом материале, на что требуется около 5 дней. В случае отсутствия данной мутации продолжается диагностический поиск других возможных мутаций — перестроек ALK, NTRK, RET, Her2 для назначения соответствующей таргетной терапии. В материале, полученном при толстоигольной биопсии, иногда удается выявить сочетание АК с предсуществующими неоплазиями ЩЖ.

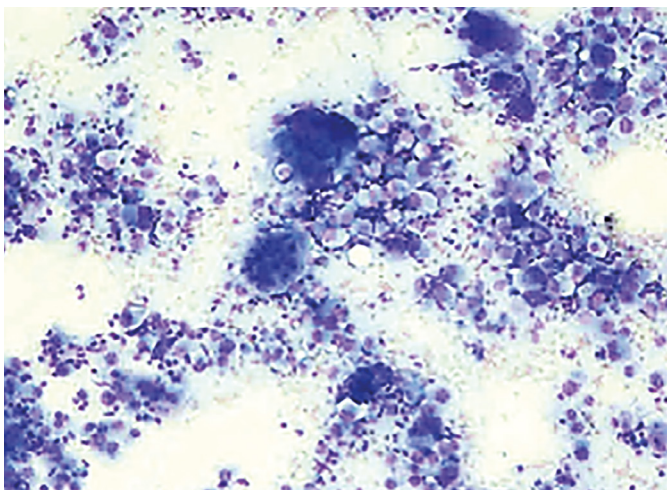

Рисунок 1. Пример цитологического исследования материала ТАБ из ткани опухоли ЩЖ, окраска MGG, ув.40.

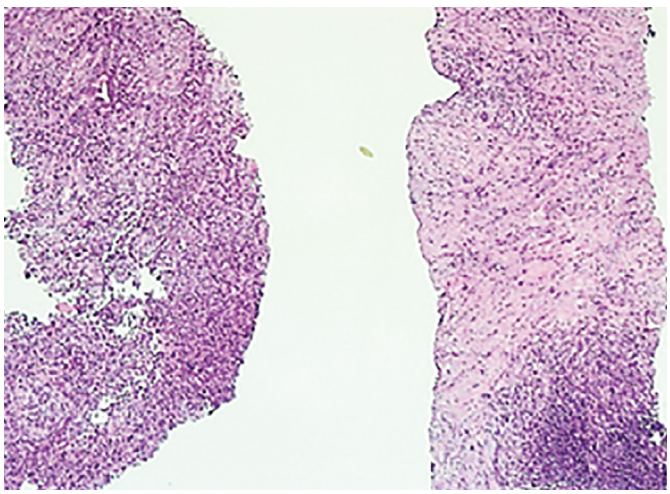

Рисунок 2. Пример core-биоптатов из ткани опухоли ЩЖ, окраска H&E, ув.40.

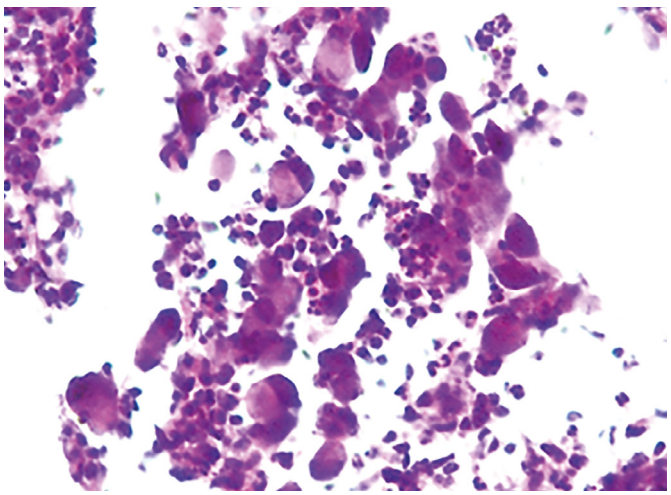

Рисунок 3. Пример гистологического исследования анапластической карциномы ЩЖ (рабдоидный гистотип, признаки эмериополеза), окраска H&E, ув.200.

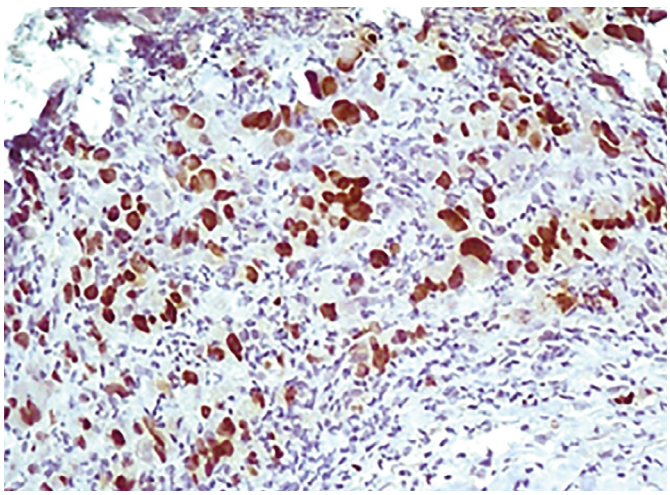

Рисунок 4. Пример ИГХ-исследования core-биоптата анапластической карциномы ЩЖ (позитивная ядерная экспрессия PAX8), Ventana, ув.100.

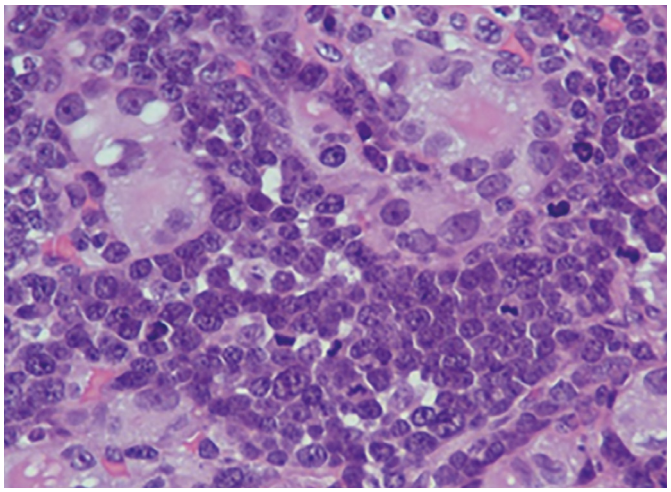

Рисунок 5. Пример гистологического исследования core-биопсии ЩЖ при диффузной пролиферации бластных лимфоидных клеток, окраска H&E, ув.400.

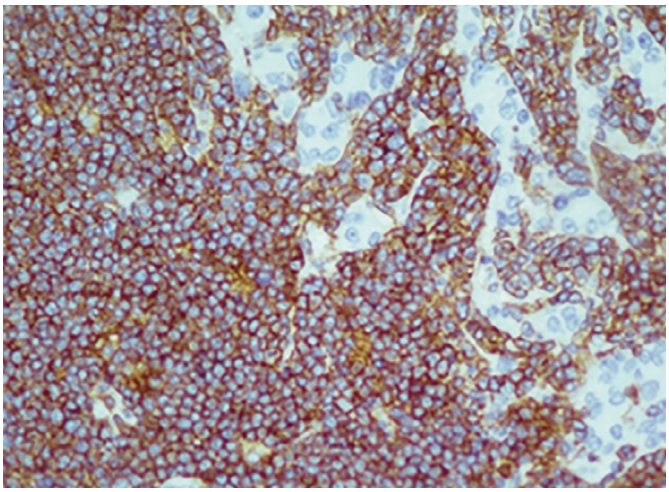

Рисунок 6. Пример ИГХ-исследования core-биопсии ЩЖ при анапластической В-клеточной крупноклеточной лимфоме, CD20, ув.200.

Много случаев больших опухолей на шее не связаны с АКЩЖ, а являются лимфопролиферативным процессом [8]. Выделяют первичные и вторичные лимфомы. Первичная лимфома ЩЖ возникает исходно в щитовидной железе, как правило на фоне предсуществующего аутоиммунного тиреоидита Хашимото; вторичная лимфома возникает сначала в лимфатических узлах шеи, переднего средостения и других органах, а потом распространяется на щитовидную железу. Чаще всего встречаются диффузные крупноклеточные В-клеточные лимфомы (70%). За ними по частоте встречаемости идут: лимфома из лимфоидной ткани, ассоциированная со слизистыми оболочками (MALT-лимфома) (10–20%), фолликулярная лимфома, лимфоцитарная лимфома, Ходжкинская лимфома и Т-клеточная лимфома. Диффузная крупноклеточная В-клеточная лимфома имеет наиболее агрессивное и быстро прогрессирующее течение. А «спокойная», как правило, медленно прогрессирующая MALT-лимфома может трансформироваться (синдром Рихтера) в диффузную крупноклеточную В-клеточную лимфому (рис. 5, 6).

Точная диагностика имеет большое значение, т.к. виды лечения при разных подтипах лимфом существенно различаются. Применяются следующие методы лечения: таргетная терапия с моноклональным антителом ритуксимаб, лучевая терапия, химиотерапия (циклофосфамид, доксорубицин, винкристин, преднизолон), оперативное лечение и комбинированное лечение. Определить подтип лимфомы для подбора необходимого лечения можно только после иммуногистохимического исследования биопсийного материала из ткани ЩЖ или регионарных лимфатических узлов. Рутинного цитологического материала для этих исследований недостаточно. Вместе с тем, в ряде случаев, когда выполняется толстоигольная биопсия с целью дифференциальной диагностики онкологического процесса, материала core-биопсии достаточно для морфологической верификации лимфомы и не требуется оперативного вмешательства в диагностических целях. В случаях недостаточности материала при толстоигольной биопсии требуется инцизионная биопсия. Тонкоигольная биопсия при подозрении на лимфопролиферативное поражение на момент первичной диагностики чаще все же в клинике выполняется, дабы исключить вторичное поражение, уточнить дальнейшее направление диагностики и спектр необходимых исследований.

Помимо недифференцированной (анапластической) карциномы ЩЖ и лимфомы, в последние годы отмечается увеличение количества низкодифференцированных и агрессивных вариантов высокодифференцированной карциномы щитовидной железы (онкоцитарная карцинома, папиллярной карциномы high grade, широко инвазивной фолликулярная карцинома) [7]. Зачастую, чтобы достичь радикальности хирургического лечения у таких пациентов, требуется лекарственная подготовка с целью уменьшения объема опухолевого процесса. Назначение и подбор лекарственной терапии (дабрафениб и траметиниб или ленватиниб) осуществляется только после морфологической верификации опухоли (гистологическое и иммуногистохимическое исследования) и молекулярной диагностики.

При проведении толстоигольной биопсии крупных и быстро растущих образований шеи в нашей практике встречались: ангиогенная саркома щитовидной железы (рис. 7, 8, 9) и шеи, меланома, карцинома из слизистых желез трахеи, метастазы в ЩЖ опухолей других органов, агрессивные опухолеподобные поражения (IgG4-ассоциированное поражение, пролиферирующий миозит).

ЦЕЛЬ ИССЛЕДОВАНИЯ

Оценить информативность, клиническую значимость и безопасность толстоигольной биопсии в диагностике анапластической карциномы щитовидной железы, лимфопролиферативных и других агрессивных опухолей шеи, включая возможность выполнения валидных гистологических, иммуногистохимических и молекулярно-генетических исследований на полученном материале и влияние результатов на выбор начальной терапевтической тактики.

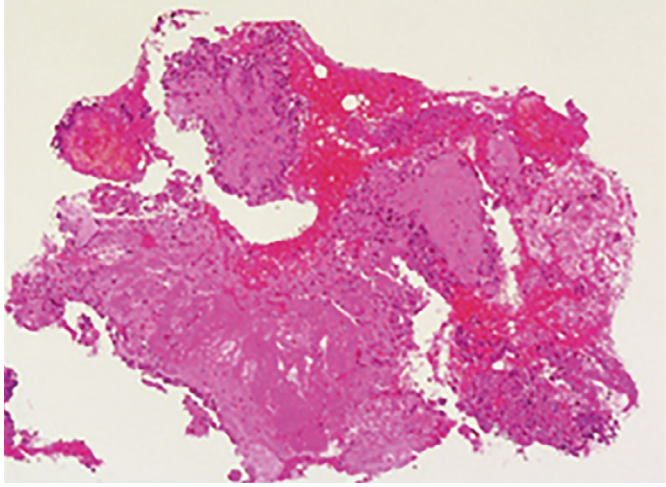

Рисунок 7. Пример гистологического исследования core-биопсии ЩЖ при ангиогенной саркоме, окраска H&E, ув.40.

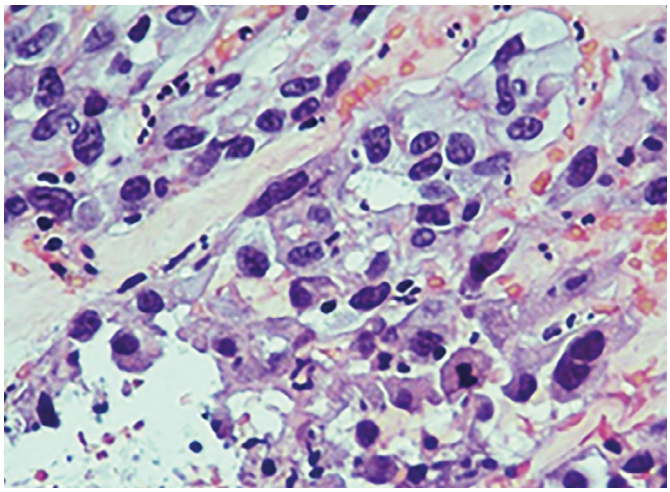

Рисунок 8. Пример гистологического исследования core-биопсии ЩЖ при ангиогенной саркоме с демонстрацией атипичных преимущественно эпителиодных клеток, окраска H&E, ув.400.

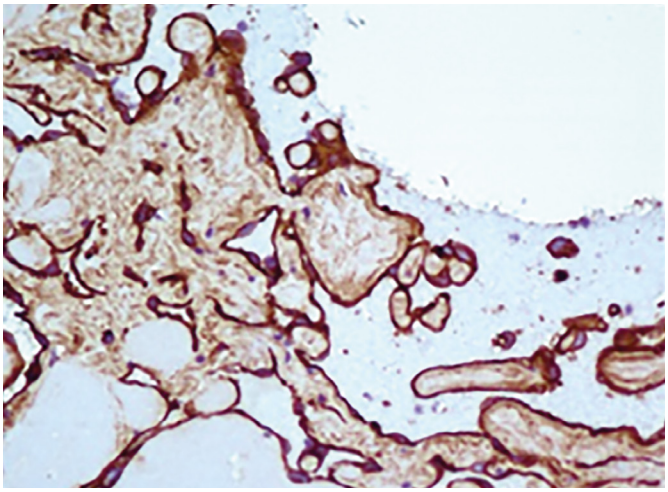

Рисунок 9. Пример ИГХ-исследования core-биопсии ЩЖ при ангиогенной саркоме, CD31 позитивная экспрессия опухолевых клеток, ув.200.

МАТЕРИАЛЫ И МЕТОДЫ

Для выполнения толстоигольной биопсии используется одноразовая полуавтоматическая режущая игла гильотинного типа для биопсии мягких тканей диаметром 16G (1,6 мм) (или 17-18G) длиной 10–20 см, с глубиной среза столбика ткани от 12 мм до 25 мм (возможность выбора длины среза). Биопсия проводится в асептических условиях — поле для биопсии отграничивается одноразовым стерильным бельем, производится обработка антисептическим раствором. Местная анестезия используется крайне редко. При необходимости можно использовать 0,5–1% раствор лидокаина для инфильтрации кожи, подкожного введения, инъекции по траектории биопсийной иглы. С наличием современных игл с остро заточенным кончиком отпала необходимость в прокалывании кожи скальпелем перед уколом биопсийной иглой. Под УЗИ контролем с использованием линейного датчика в защитном чехле, 5–12 МГц, по методу свободной руки выбирается оптимальная позиция и угол наклона датчика УЗИ для вкола иглы. Затем на экране аппарата УЗИ контролируется траектория биопсийной иглы, чтобы игла не проходила через сосудисто-нервный пучок на шее, пищевод, трахею и гортань. Крайне желательно не проходить иглой через крупные вены шеи — наружную и внутреннюю яремные вены. Иногда, к сожалению, этого избежать не удается, и в этом случае длительное (не менее 10 минут) плотное прижатие тампона к месту биопсии, использование пакета со льдом позволяет предотвратить развитие обширной гематомы. Укол иглой производится с торцевого края УЗИ-датчика под углом к коже и к датчику УЗИ около 45°. На экране УЗИ контролируется расположение и прохождение биопсийной иглы. Когда кончик иглы достигает поверхностного края опухоли, производится нажатие на рукоятке на пружину, при этом срабатывает прецизионный выстреливающий механизм и отсекается ровный качественный образец биоптата выбранной длины. При необходимости проведения

повторных выстрелов, мультифокальной биопсии используется коаксиальная проводящая игла-интродьюсер, позволяющая уменьшить травматичность повторных выстрелов. Одним из важных моментов биопсии является выбор участка опухоли для взятия столбиков ткани с целью получения информативного материала. Размер солидного участка опухоли должен быть не менее 15 мм. Следует избегать анэхогенных зон опухоли, возможных участков некроза, откуда может быть получен неинформативный материал; также следует избегать зон с опухолевыми сосудами крупного диаметра. Обычно достаточно получить 2 столбика опухолевой ткани хорошего качества. Следует визуально оценить количество и качество полученного материала. В случае большого количества некротических масс необходимо получить дополнительный столбик из периферических отделов опухоли. Биоптаты быстро помещается в 10%-ный раствор забуференного формалина и направляется в морфологическую лабораторию, обладающую достаточными возможностями морфологической и иммуногостохимической диагностики и опытом исследования подобного материала.

После проведения биопсии накладывается небольшая асептическая повязка, пациент находится в положении сидя, под контролем не менее 20–30 минут, плотно прижимает повязку в течение 10 минут. В некоторых случаях прикладывается пакет со льдом к месту биопсии.

Этическая экспертиза

Все пациенты, включенные в исследование, проходили обследование и получали лечение в рамках рутинной практики после подписания информированного согласия на диагностику и лечение. Исследование — ретроспективное. В исследовании использованы данные пациентов в деперсонифицированном виде, поэтому рассмотрение данного исследования на заседании Комитета по биомедицинской этике не требуется (Заключение № 09/25 от 16.09.2025).

РЕЗУЛЬТАТЫ

В период 2017–2025 гг. в КВМТ им. Н.И. Пирогова всего выполнена 131 толстоигольная биопсия. Все пациенты были направлены в связи с подозрением на анапластическую карциному щитовидной железы или на лимфопролиферативный процесс на шее. Средний возраст пациентов составил 63,5 года и варьировал от 21 года до 88 лет. Результаты морфологической диагностики на основании гистологического иммуногистохимического исследований представлены в таблице 1.

Среди всех пациентов, кому выполнена толстоигольная биопсия, диагноз «анапластическая карцинома» установлен у 79 пациентов (60,3%), «лимфома» — у 22 пациентов (16,8%), другие опухоли и неопухолевые заболевания — у 30 пациентов (22,9%).

Таблица 1. Результаты морфологической диагностики (гистологическое и иммуногистохимическое исследования) после толстоигольной биопсии

Диагноз на основании гистологии и ИГХ	Количество пациентов		
	Мужчины	Женщины	Всего
Анапластическая карцинома	31	48	79
Лимфома (всего)	6	16	22
Диффузная В-клеточная крупноклеточная лимфома	3	8	11
Лимфома Ходжкина	0	1	1
MALT-лимфома	0	1	1
Другие виды неходжкинской лимфомы	3	6	9
Другие диагнозы	15	21	34
Папиллярная карцинома high grade ЩЖ	1	5	6
Онкоцитарная карцинома ЩЖ	0	1	1
Низкодифференцированная карцинома ЩЖ	2	3	5
Ангиогенная саркома ЩЖ первичная	0	1	1
Меланома	2	0	2
Аденокарцинома легкого	1	1	2
Ангиогенная саркома легкого с метастазом в ЩЖ	0	1	1
Метастаз аденокарциномы, вероятно, из опухоли органов верхнего этажа ЖКТ	2	0	2
Тиреоидиты (АИТ, Тиреоидит Риделя, IG4-ассоциированный тиреоидит)	0	3	3
Другие	3	4	7
Всего	48	85	131

Таблица 2. Гистологические варианты АК ЩЖ после толстоигольной биопсии

Гистологические варианты АК ЩЖ	Количество случаев
АК без уточнения	39
Эпителиоидноклеточный (сквамоидный) вариант	16
Плеоморфный вариант	10
Саркоматоидный (саркомоподобный) вариант	10
Рабдоидный вариант	2
Малоклеточный вариант	1
Мелкоклеточный вариант	1
Всего	79

Объем пунктированных образований по данным компьютерной томографии шеи с внутривенным контрастом в группе с АК ЩЖ варьировал от 8,7 см^3 до 1536,4 см^3, в группе лимфом — от 8 см^3 до 517,3 см^3, в группе с другими диагнозами объем составил от 8 см^3 до 640 см^3.

В группе АК ЩЖ, по данным гистологического и иммуногистохимического исследований, после толстоигольной биопсии полученные заключения представлены в таблице 2.

В 36 случаях при морфологическом исследовании выявлено, что анапластическая карцинома развилась из предсуществующих карцином ЩЖ — высокодифференцированной или низкодифференцированной опухоли (рис. 10, 11).

Участки папиллярной карциномы выявлены в 11 случаях АК ЩЖ, онкоцитарной карциномы — также в 11 случаях, в 1 случае — очаги фолликулярной карциномы, очаги низкодифференцированной карциномы выявлены в 3 случаях, очаги предсуществующей фолликулярной неоплазии — у 4 пациентов, очаги предсуществующей онкоцитарной неоплазии — у 5 пациентов. У 39 пациентов участки дифференцированной опухоли ЩЖ в объеме выполненных исследований не выявлены.

Далее обязательно во всех случаях проводилось иммуногистохимическое исследование биопсийного материала. Для верификации анапластической тиреоидной карциномы и дифференциальной диагностики недифференцированных карцином иной первичной локализации была использована следующая панель антител: Pax8, TTF1, Thyroglobulin, p40, p63, CK7, CK20, РЭА, Cdx2; панцитокератин, с целью дифференциальной диагностики с саркомами исследования были дополнены на AE1/AE3, SMA, Desmin, S100 protein, STAT6, CD31, CD34, CD117, TLE1, b-Catenin, BerEP4; для исключения опухолей с нейроэндокринной дифференцировкой — на Synaptophysin; для исключения лимфопролиферативного поражения: CD3, CD20. Биологические свойства опухоли дополнительно исследовались определением индекса пролиферативной активности Ki67 и феномена гиперэкспрессии онкопротеина p53.

Индекс пролиферативной активности (Ki67) в опухолевых клетках АК варьировал от 7% до 98% и в среднем составил 49,5%.

Для подбора молекулярно-персонализированной стратегии лечения проводились генетические исследования. Приводим результаты генетических исследований

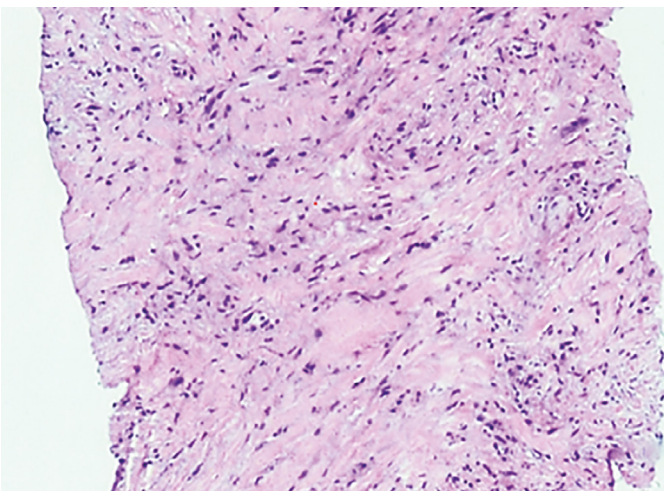

Рисунок 10. Участок core-биопсии щитовидной железы с морфологией анапластической карциномы, саркоматоидный вариант. Окраска Г-Э. x100.

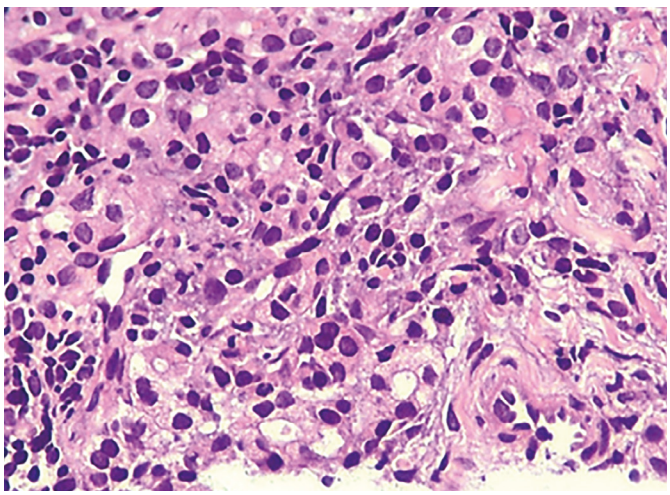

Рисунок 11. Участок core-биопсии (тот же биоптат) с сохранением микрофолликулярного рисунка онкоцитарной неоплазии. Окраска Г-Э. x200.

пациентов с анапластической карциномой, описанных в данной работе. По данным этих исследований мутация BRAFV600E выявлена у 28 пациентов с АК (35,4%); все эти пациенты получали таргетную терапию. У 50 пациентов (63,3%) мутация BRAFV600E отсутствовала; BRAF мутацию не определяли у одного пациента. У 6 пациентов выявлен положительный PDL-статус (clon SP263). Генетические тесты на наличие мутаций K-RAS и N-RAS по объективным причинам проведены лишь у части пациентов. Выявлена мутация в кодоне 61 NRAS по типу Q61K (181C>A) в одном случае. У одной пациентки выявлена мутация в гене NTRK3 (ex15), назначенная терапия энтректинибом сопровождалась выраженным положительным эффектом. Также проводился анализ семейства генов RET-PTC, мутаций не обнаружено. У двух пациентов исследовали промотерный регион гена TERT, патогенных аберраций C228T и C250T не обнаружено.

Из осложнений толстоигольной биопсии у трети пациентов отмечались небольшие болевые ощущения на шее в области манипуляции, обычно быстро самостоятельно проходившие и редко требовавшие приема анальгетика. Также у небольшого числа пациентов возникли небольшие подкожные гематомы, гематомы вокруг или внутри опухоли, небольшие внутримышечные гематомы. В одном случае зарегистрирована контаминация неопластического опухолевого процесса в мягких тканях по ходу иглы (в этом случае была использована игла без проводящей коаксиальной иглы). Серьезных осложнений, таких как кровотечение, потребовавшее вмешательства, или воспалительных осложнений за период наблюдения в этой группе пациентов не выявлено.

Пациентам с подтвержденными диагнозами анапластической карциномы, агрессивных форм папиллярной карциномы, крупных низкодифференцированных карцином и онкоцитарной карциномы проведена молекулярная диагностика и назначена молекулярно персонализированная лекарственная терапия в качестве первого этапа лечения — подготовки к последующему хирургическому лечению. Пациенты с типированными лимфомами направлены в онкогематологический центр для получения специфического лечения. Пациенты с метастазами опухолей других локализаций (не ЩЖ), направлены к соответствующим специалистам.

ОБСУЖДЕНИЕ

Репрезентативность выборок

Материал включает 131 последовательную толстоигольную биопсию (2017–2025) в крупном университетском центре с преобладанием агрессивных опухолей шеи: анапластическая карцинома щитовидной железы (АК ЩЖ) — 79 (60,3%), лимфомы — 22 (16,8%), прочие — 30 (22,9%).

Сопоставление с другими публикациями

Полученные результаты подтверждают ключевое преимущество толстоигольной биопсии: получение репрезентативных столбиков ткани для гистологии, ИГХ и молекулярного тестирования при крупных и быстро растущих опухолях шеи, включая АК ЩЖ и лимфомы.

Это согласуется с метаанализом по АК и первичным лимфомам ЩЖ, где толстоигольная биопсия демонстрирует высокую диагностическую эффективность и снижает потребность в диагностических операциях [9]. Современные руководства (ATA 2021; ESMO) подчеркивают необходимость максимально быстрой морфологической и молекулярной верификации (в т.ч. BRAF V600E) для выбора первой линии терапии, что практически реализуемо на материале толстоигольной биопсии [10, 11]. Относительно быстрорастущих узлов за исключением лимфом и АК, независимые обзоры показывают высокую точность и безопасность толстоигольной биопсии и преимущество над одной лишь тонкоигольной биопсией с целью уточнения гистотипа и молекулярного профиля [12].

Клиническая значимость результатов

Толстоигольная биопсия обеспечивала адекватный материал для ИГХ и молекулярных исследований, необходимых для раннего выбора системной терапии при АК ЩЖ и лимфомах: BRAF V600E (выявлен у части пациентов), единичные случаи NRAS и NTRK3 с клиническим ответом на энтректиниб; отмечены PD-L1-позитивные случаи.

Быстрое получение адекватного морфологического материала с определением молекулярного профиля сокращает время до старта лекарственной терапии до нескольких суток, а в случае лимфом позволяет начать лечение без оперативного вмешательства.

ЗАКЛЮЧЕНИЕ

Таким образом толстоигольная биопсия опухолей щитовидной железы, шеи и лимфоузлов шеи является простым, минимально инвазивным и эффективным вмешательством, обладающим высокой информативностью и диагностическим значением. Преимуществом толстоигольной биопсии является возможность получения достаточного материала для исследования структурных и клеточных характеристик опухоли, проведения валидных иммуногистохимических и молекулярно-генетических исследований.

ДОПОЛНИТЕЛЬНАЯ ИНФОРМАЦИЯ

Источники финансирования. Исследование не имело спонсорской поддержки.

Конфликт интересов. Авторы заявляют об отсутствии конфликта интересов.

Участие авторов. Все авторы в равной степени участвовали в подготовке публикации: разработке концепции статьи, получении и анализе фактических данных, написании и редактировании текста статьи, проверке и утверждении текста статьи.

Все авторы одобрили финальную версию статьи перед публикацией, выразили согласие нести ответственность за все аспекты работы, подразумевающую надлежащее изучение и решение вопросов, связанных с точностью или добросовестностью любой части работы.

Благодарности. Авторы выражают благодарность пациентам и их семьям за доверие, а также сотрудникам отделений патоморфологии и молекулярной генетики за помощь в получении и анализе материала.

СПИСОК ЛИТЕРАТУРЫ | REFERENCES

1. Dong Gyu Na, Jung Hwan Baek, So Lyung Jung et al. Core Needle Biopsy of the Thyroid: 2016 Consensus Statement and Recommendations from Korean Society of Thyroid Radiology. *Korean J Radiol*. 2017; 18(1):217-237. doi: https://doi.org/10.3348/kjr.2017.18.1.217
2. Chung S.R., Suh C.H., Baek J.H. et al. The role of core needle biopsy in the diagnosis of initially detected thyroid nodules: a systematic review and meta-analysis. *Eur Radiol*. 2018; 28,4909–4918. doi: https://doi.org/10.1007/s00330-018-5494-z
3. Dolidze D, Covantsev S, Chechenin G, et al. Core needle biopsy for thyroid nodules assessment-a new horizon? *World J Clin Oncol*. 2024;15(5):580-586. doi: https://doi.org/10.5306/wjco.v15.i5.580
4. Li Z, Su J, Wang J, et al. Ultrasound-guided core needle biopsy combined with immunohistochemistry and molecular testing improve the diagnostic accuracy of bone metastases from follicular thyroid carcinoma, two case reports and analyses. *Clin Case Rep*. 2024;12:e8959. doi: https://doi.org/10.1002/ccr3.8959
5. Feng Han, Min Xu, Ting Xie, et al. Efficacy of ultrasound-guided core needle biopsy in cervical lymphadenopathy: A retrospective study of 6,695 cases. *Eur Radiol.* 2018;28(5):1809-1817. doi: https://doi.org/10.1007/s00330-017-5116-1
6. Bakuła-Zalewska E.B., Kwapisz M.I., Góralski P. et al. Core needle biopsy: an efficacious adjunct to cytological diagnosis in thyroid tumours suspected of anaplastic carcinoma – single-centre experience. *Contemp Oncol (Pozn)*. 2024;28(2):167–171. doi: https://doi.org/10.5114/wo.2024.142468
7. Jeong CY, Noh BJ, Na DG. Feasibility, efficacy, and safety of core needle biopsy as a first-line method for cervical lymphadenopathy. *Eur Radiol.* 2024. doi: https://doi.org/10.1007/s00330-024-11174-9
8. Tbini M, Bessioud S, El Mabrouk O, et al. Primary Thyroid Diffuse Large B-Cell Lymphoma: A Case Report. *Ear Nose Throat J*. 2024;1455613241306034. doi: https://doi.org/10.1177/01455613241306034
9. Vander Poorten V, Goedseels N, Triantafyllou A, et al. Effectiveness of core needle biopsy in the diagnosis of thyroid lymphoma and anaplastic thyroid carcinoma: systematic review and meta-analysis. *Front Endocrinol (Lausanne)*. 2022;13:971249. doi: https://doi.org/10.3389/fendo.2022.971249
10. Bible KC, Kebebew E, Brierley J, et al. 2021 American Thyroid Association Guidelines for Management of Patients with Anaplastic Thyroid Cancer. *Thyroid*. 2021;31(3):337–386. doi: https://doi.org/10.1089/thy.2020.0944
11. Filetti S, Durante C, Hartl DM, et al.; ESMO Guidelines Committee. Thyroid cancer: ESMO Clinical Practice Guidelines for diagnosis, treatment and follow-up. *Ann Oncol*. 2022;33(7):674–684. doi: https://doi.org/10.1016/j.annonc.2022.04.009
12. Matrone A, De Napoli L, Torregrossa L, et al. Core needle biopsy can early and precisely identify large and rapidly growing thyroid masses and provide adequate material for molecular profiling. *Front Oncol*. 2022;12:854755. doi: https://doi.org/10.3389/fonc.2022.854755

ИНФОРМАЦИЯ ОБ АВТОРАХ [AUTHORS INFO]

***Тимофеева Наталья Игоревна** [**Natalia I. Timofeeva**]; ORCID: https://orcid.org/0000-0001-6594-8845; eLibrary SPIN: 7693-0665; Author ID: 206264; Researcher ID (WOS): AAZ-1032-2021; SCOPUS: 57215861367; e-mail: natalytim@mail.ru

Черников Роман Анатольевич [Roman A. Chernikov]; ORCID: https://orcid.org/0000-0002-3001-664X; eLibrary SPIN: 7093-1088; Researcher ID (WOS): AAZ-1549-2021; SCOPUS: 57190294900
Слепцов Илья Валерьевич [Ilia V. Sleptsov]; ORCID: https://orcid.org/0000-0002-1903-5081; eLibrary SPIN: 2481-4331; Author ID: 770770; Researcher ID (WOS): F-1670-2019; SCOPUS: 57216017997
Воробьев Сергей Леонидович [Sergei L. Vorobjev]; ORCID: https://orcid.org/0000-0002-7817-9069; eLibrary SPIN: 5920-0603
Семенов Арсений Андреевич [Arseny A. Semenov]; ORCID: https://orcid.org/0000-0001-6760-0025; eLibrary SPIN: 6724-2170
Куляш Алексей Геннадьевич [Alexey G. Kulyash]; ORCID: https://orcid.org/0000-0002-9916-6232; eLibrary SPIN: 6571-3112; Author ID: 1196609
Амелин Михаил Юрьевич [Michail U. Amelin]; ORCID: https://orcid.org/0009-0002-6815-9889

*Автор, ответственный за переписку / Corresponding author.

ИНФОРМАЦИЯ

Рукопись получена: 31.07.2025. Рукопись одобрена: 22.09.2025. Received: 31.07.2025. Accepted: 22.09.2025.

ЦИТИРОВАТЬ:

Тимофеева Н.И., Черников Р.А., Слепцов И.В., Воробьев С.Л., Семенов А.А., Куляш А.Г., Амелин М.Ю. Толстоигольная биопсия в диагностике анапластической карциномы щитовидной железы и других агрессивных форм опухолей головы и шеи // *Эндокринная хирургия*. — 2025. — Т. 19. — №4. — С. 13-21. doi: https://doi.org/10.14341/serg13029

TO CITE THIS ABSTRACT:

Timofeeva NI, Chernikov RA, Sleptsov IV, Vorobjev SL, Semenov AA, Kulyash AG, Amelin MU. Core needle biopsy in the diagnosis of anaplastic thyroid carcinoma and other aggressive forms of head and neck tumours. *Endocrine surgery*. 2025;19(4):13-21. doi: https://doi.org/10.14341/serg13029