

Лечение интраоперационной назальной ликвореи у пациентов с гормонально-активными аденомами гипофиза

Григорьев А.Ю., Азизян В.Н., Иващенко О.В.

ФГБУ “Эндокринологический научный центр” (директор – акад. РАН и РАМН Дедов И.И.)
Министерства здравоохранения России, Москва

Григорьев А.Ю. – доктор мед. наук, профессор, зав. отделением нейрохирургии ФГБУ ЭНЦ; Азизян В.Н. – канд. мед. наук, ст. науч. сотр. отделения нейрохирургии ФГБУ ЭНЦ; Иващенко О.В. – науч. сотр. отделения нейрохирургии ФГБУ ЭНЦ.

Интраоперационная назальная ликворея в ходе трансназальных трансфеноидальных вмешательств – обычное явление. В определенном ряде случаев она является особенностью этих вмешательств. Однако ее развитие требует обязательного лечения. В этой статье мы описываем методику закрытия дефектов твердой мозговой оболочки, развившихся в ходе трансназального удаления гормонально-активных аденом гипофиза, с использованием фибриноген- и тромбинсодержащей коллагеновой губки.

Ключевые слова: ликворея, аденома гипофиза.

Treatment of intraoperative nasal cerebrospinal fluid leak of patients with hormone active pituitary adenomas

Grigoriev A. Yu., Azizyan V. N., Ivashenko O. V.

Federal Endocrinological Research Center, Moscow

Intraoperative nasal cerebrospinal fluid leak are common during the transnasal transsphenoidal interventions. In certain cases, it is a feature of these interventions. However, its amplification needs a mandatory treatment. In this article, we describe the technique for closure dural defects that have developed during the transnasal removal of hormone active pituitary adenomas, using thrombin and fibrinogen containing collagenic sponge.

Key words: cerebrospinal fluid leak, pituitary adenoma.

Ликворея – состояние, вызванное истечением ликвора из полости черепа вследствие нарушения целостности твердой мозговой оболочки (ТМО) и костных структур основания черепа. Ликворею вызывает ряд причин [6], таких как недоразвитие дна передней черепной ямки, синдром пустого турецкого седла, воспалительные изменения параназальных синусов, опухолевые процессы, черепно-мозговая травма, хирургические вмешательства, осуществленные трансфеноидальным доступом, а также в области основания черепа. Из перечисленных выше причин назаль-

ная ликворея наиболее часто встречается после хирургических трансфеноидальных операций и открытых вмешательств на основании черепа.

Дефект, через который развивается ликворея, как правило, локализуется в области диафрагмы или трепанационного окна (ситовидная пластинка, крыша передних или задних ячеек решетчатой кости) [1].

Интраоперационная назальная ликворея во время трансфеноидальных вмешательств является довольно распространенным явлением. Она является особенностью этого



Григорьев Андрей Юрьевич – E-mail: medway26@me.com

вида хирургического вмешательства и развивается приблизительно в 30% случаев [5]. Для восстановления целостности дна турецкого седла существует множество методик, начиная от ушивания твердой мозговой оболочки дна турецкого седла, наложения заплата из синтетической или аутокани, тампонады полости основной пазухи различными аутоматериалами (мышца, широкая фасция бедра, жировая ткань) и заканчивая применением различных искусственных клеевых средств в виде клеевых композиций (Тиссукол) и клеевых субстанций (Тахокомб).

Назальная ликворея может осложниться менингитом даже при массивном применении антибиотиков [2, 3, 4]. Особенно опасны базальные менингиты, когда инфекция локализуется в углублениях основания черепа, образуя вокруг зоны воспаления с капсулированием, что приводит к образованию хронического очага, практически не поддающегося антибактериальной терапии.

Таким образом, в случае развития интраоперационной назальной ликвореи или при подозрении на нее рекомендовано провести тщательную герметизацию дефекта. Наиболее часто для этого мы применяли пластину Тахокомб, который представляет собой пористую гемостатическую губку разного размера из конского коллагена, покрытую фибриногеном и тромбином. Благодаря своему составу Тахокомб не только останавливает кровотечения, но и, обладая клеящими свойствами, способен крепко приклеиваться к поверхности, создавая достаточно прочную заплату.

Элиминация Тахокомба осуществляется «естественным» путем, т.е. он физиологичес-

ки деградирующий. Процесс осуществляется за счет фибринолиза, клеточного фагоцитоза, замещения на грануляционную ткань и преобразования в псевдокапсулу эндогенной соединительной ткани.

Наш выбор применения Тахокомба как метода лечения первой линии основывался на следующих преимуществах. Препарат полностью готов к употреблению. Препарат нетоксичен и безопасен при непосредственном наложении на мозговую ткань. После наклеивания создается герметичная водонепроницаемая заплата. Особенно удобно то, что приклеивание может осуществляться во влажной среде.

Материал и методы

За период с октября 2004 г. по май 2013 г. включительно в ФГБУ ЭНЦ было прооперировано 994 пациента с опухолями хиазмально-селлярной области. Из них гормонально-активные аденомы гипофиза составили 905 наблюдений. Принципиального различия в лечении ликвореи при гормонально-активных или других опухолях гипофиза нет. В нашем исследовании мы остановились на группе гормонально-активных аденом гипофиза по причине их подавляющего большинства в нашей серии наблюдений. Распределение опухолей по гормональной активности представлено в табл. 1.

Первично было оперировано 852 пациента, из них повторно 34 (повторные операции произведены через нос 24 пациентам, через голову – 10). Средний возраст пациентов составил 40 лет (42,5 года среди женщин и 42 года среди мужчин), разброс возраста был от 13 до 69 лет.

Очевидно, что выраженность дефекта основания черепа напрямую зависит от размера и направления роста опухоли (табл. 2, 3).

Таким образом, очевидно, что при микроаденомах ликворея развивается значительно реже, нежели при опухолях большего размера (критерий $\chi^2 = 23,33$, $df = 1$, $p = 0,0005\%$), что верно и для эндоселлярных аденом (критерий $\chi^2 = 21,43$, $df = 1$, $p = 0,0005\%$). И, соответственно, при росте опухоли супраселлярно риск развития ликвореи значительно выше вследствие заинтересованности диафрагмы турецкого седла ($p = 0,0005\%$).

Таблица 1. Распределение опухолей гипофиза по гормональной активности

Гормональная активность	Количество (n = 905)	
	абс.	%
АКТГ	439	48,5
СТГ	426	47,1
СТГ + ПРЛ	18	2
ПРЛ	20	2,2
ТТГ	2	0,2

Примечание: АКТГ – адренкортикотропный гормон, СТГ – соматотропный гормон, ПРЛ – пролактин, ТТГ – тиреотропный гормон.

Таблица 2. Распределение опухолей гипофиза по размеру

Размер опухоли	Количество (n = 905)		% развития ликвореи
	абс.	%	
Микроаденома (до 10 мм в диаметре)	326	36	34
Небольшая (от 11 до 25 мм)	434	48	49
Средняя (от 26 до 35 мм)	118	13	56
Большая (от 35 до 60 мм)	27	3	54

Таблица 3. Варианты экстраселлярного роста опухолей гипофиза

Инвазия опухоли	Количество (n = 905)		% развития ликвореи
	абс.	%	
Эндоселлярная	579	64	39
Эндосупраселлярная	91	10	70
Умеренная инвазия ¹	190	21	49
Выраженная инвазия ²	45	5	50

¹ Экстраселлярный рост опухоли в одном или двух направлениях.

² Экстраселлярный рост опухоли более чем в двух направлениях.

При этом также имелась меньшая частота развития ликвореи при кортикотропиномах, которые чаще всего располагаются эндоселлярно и обычно бывают микро- или небольшого размера.

Интраоперационная ликворея отмечалась у 407 оперированных нами пациентов (45%), что явилось показанием для герметизации дна турецкого седла. Всем таким пациентам проводилась пластика дна турецкого седла. 94% пациентов (383 наблюдения) пластика осуществлялась с помощью Тахокомба, причем в 51% (195 наблюдений) он использовался как монопрепарат, в остальных случаях – в сочетании с тампонадой основной пазухи аутожиром и/или установкой баллона-катетера в комплексе с другими клеевыми композициями (Тиссукол, Биолю, Отпех). Применение клеевых композиций осуществлялось путем нанесения на наложенную на дно турецкого седла заплату из Тахокомба. При установке баллона-катетера последний заполнялся контрастным веществом (см. рис. 5), что позволяло контролировать нахождение его в пазухе, и при необходимости его можно было дополнить стерильным раствором для большего контакта с заплатой.

Техника исполнения

После осуществления доступа к турецкому седлу и удаления опухоли при развитии

ликвореи первым этапом производилась оценка размеров дефекта, через который вытекает ликвор. На рис. 1 показано истечение ликвора из незначительного (А) и выраженного (Б) дефектов.

После удаления опухоли и определения размеров ликворной фистулы определяется тактика закрытия дефекта. При выраженном дефекте первым этапом производилось закрытие дефекта диафрагмы. При этом лучше уложить пластину Тахокомба на диафрагму турецкого седла для создания ее дубликатуры, что, на наш взгляд, является более удобным (рис. 2).

Затем полость турецкого седла плотно тампонируется гемостатической губкой для создания “подушки” для уложенной на диафрагму заплаты, а также с гемостатической целью и для профилактики образования пустого турецкого седла. Следующим этапом производится закрытие дефекта дна турецкого седла. С этой целью также желательно уложить в область дефекта дна фрагмент костной перегородки (рис. 3).

Затем накладывается заплата из препарата Тахокомб в несколько слоев (рис. 4).

В случае выраженного дефекта, а также выраженной ликвореи для создания лучших условий приживления можно провести тампонаду основной пазухи гемостатической губкой с фрагментом широкой фасции с латеральной поверхности бедра или аутожиром

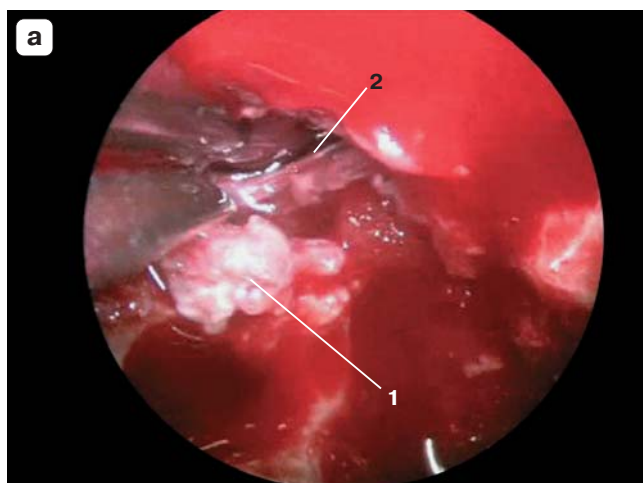


Рис. 1. Ликворея через дефект в диафрагме турецкого седла. 1 – ТМО дна турецкого седла; 2 – дефект в диафрагме, через который вытекает ликвор.

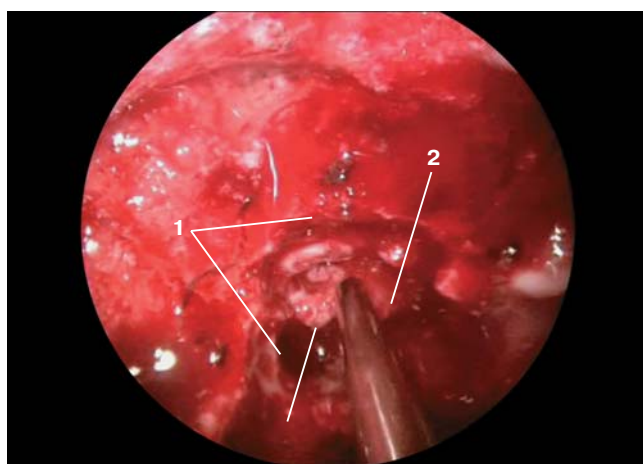
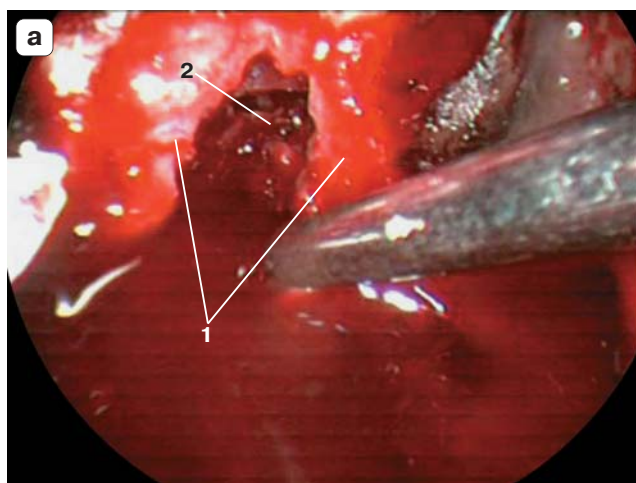


Рис. 2. Пластика диафрагмы и дна турецкого седла. 1 – края фрезевого отверстия; 2 – диафрагма турецкого седла, опустившаяся в его просвет; 3 – фрагмент губки Тахокомб на дефекте в диафрагме.

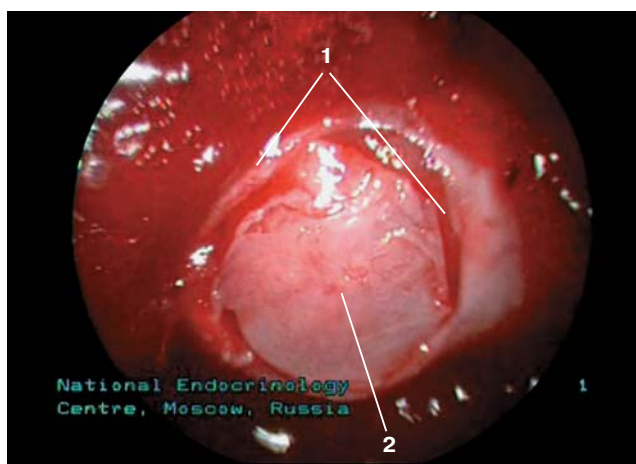


Рис. 3. Пластика дна турецкого седла. 1 – края ТМО дна турецкого седла; 2 – костный лоскут, уложенный на дефект в ТМО дна седла.

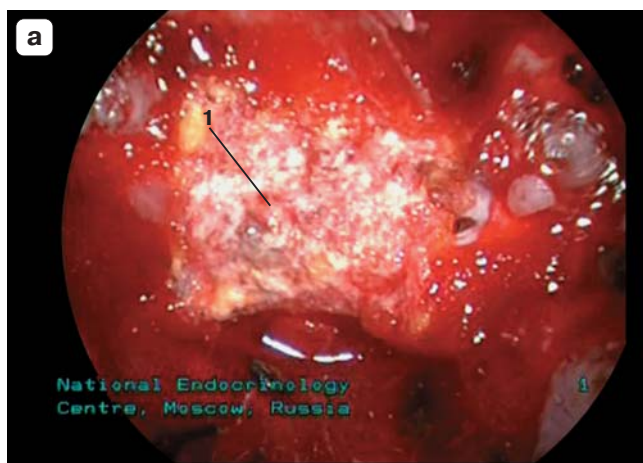


Рис. 4. Пластика дна турецкого седла. 1 – первый слой губки Тахокомб, наложенный на дефект в ТМО дна турецкого седла; 2 – второй слой губки Тахокомб.

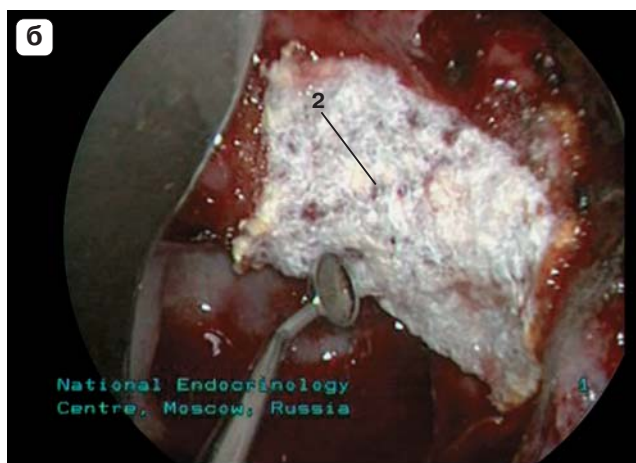

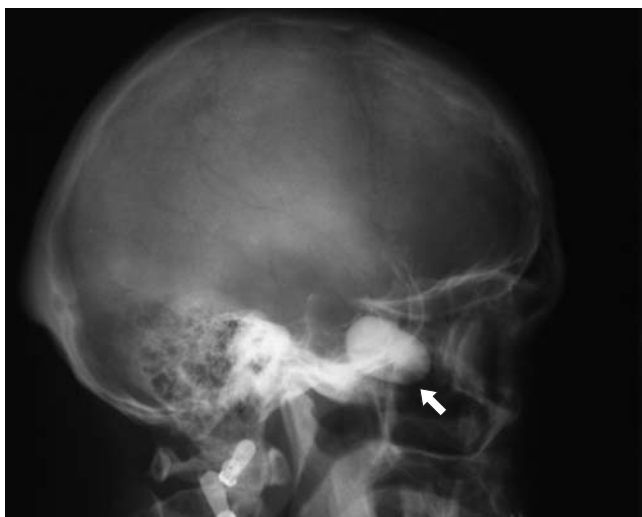


Рис. 5. Баллон-катетер находится в полости пазухи клиновидной кости (стрелка).

с передней брюшной стенки или установить баллон-катетер (рис. 5).

Баллон-катетер заполняется контрастным веществом, что позволяет проводить послеоперационный контроль его нахождения в основной пазухе. Удаление баллона-катетера осуществляется на 5–7-е сутки после операции.

Результаты

За истекший период развилось 2 случая менингита, связанных с назальной ликвореией. В 5 случаях (1,23%) потребовалось повторное вмешательство. Таким образом, проведенное нами исследование на большой когорте пациентов, перенесших эндоназальную трансфеноидальную аденомэктомию, показывает, что пластика дна турецкого седла Тахокомбом является высокоэффективной методикой лечения назальной ликвореи после трансфеноидальных вмешательств.

Список литературы

1. Капитанов ДН, Лопатин АС, Потапов АА. Эндоскопическая диагностика и лечение назальной ликвореи. электронная статья, 2002 г.
2. Коновалов АН, Лихтерман ЛБ, Потапов АА. Черепно-мозговая травма: Клиническое руководство. 1998.
3. Охлопков ВА. Длительная посттравматическая базальная ликворея (клиника, диагностика, лечение, катамнез): дисс. ... канд. мед. наук. М., 1996.
4. Потапов АА, Охлопков ВА, Лихтерман ЛБ, Кравчук АД. Посттравматическая базальная ликворея. М., 1997.
5. Cusimano MD, Sekhar LN. Pseudo-cerebrospinal fluid rhinorrhea. J Neurosurgery. 1994;80:26-30.
6. Nutkiewicz A, DeFeo DR, Kohout R et al. Cerebrospinal fluid rhinorrhea as a presentation of pituitary adenoma. J Neurosurgery. 1980;6:195-197.